

Résumé d'après l'article du *Journal of Clinical Periodontology*, volume 49, numéro 5 (mai 2022), 480-495

Editeur : Andreas Stavropoulos, président du comité des affaires scientifiques de l'EFP

Rapporteurs :

Javier Calatrava et Antonio Nobili, avec le Pr. Mariano Sanz et le Pr. David Herrera

Affiliation :

Postgraduate programme en Parodontologie accrédité EFP de l'Université Complutense de Madrid

Traducteur :

Laurent Detzen | Assistant hospitalo-universitaire, Département de Parodontologie, Faculté d'Odontologie, Université de Paris

étude

Les matrices collagéniques améliorent-elles la stabilité dimensionnelle des régénérations osseuses guidées ?

Auteurs :

Goran Benic, Stefan Bienz, Young Woo Song, Jae-Kook Cha, Christoph Hämmerle, Ui-Won Jung, Ronald Jung

Contexte

Dans les cas où le volume osseux disponible est insuffisant pour placer des implants, la régénération osseuse guidée (ROG) simultanée à la pose d'implants est couramment réalisée. Elle est généralement conçue avec des substituts osseux particuliers et des membranes résorbables, comme l'explique la revue systématique publiée en 2019 par Thoma et al.

Cependant, de nombreuses études ont montré que l'association de ces matériaux pour atteindre une régénération satisfaisante n'est pas toujours prévisible et qu'elle n'est pas adaptée dans le cas de défauts osseux non contenant, principalement en raison de leur manque de stabilité dimensionnelle.

Par conséquent, différents matériaux ont été développés pour augmenter la stabilité dimensionnelle, comme les blocs de type mou, qui consiste en un mélange de particules de substituts osseux dans une matrice de collagène. Cette combinaison a été développée pour la préservation de la crête alvéolaire (ARP) en raison de sa capacité accrue à maintenir l'espace augmenté et le profil de la crête, comme l'ont montré les résultats de deux études in vitro (Mir-Mari et al., 2016, 2017).

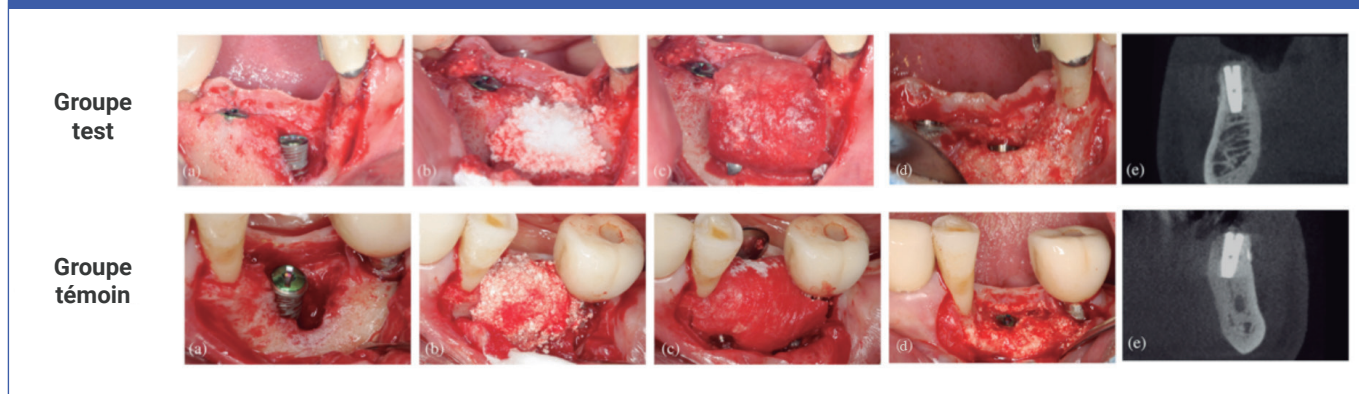
Cependant, les études précliniques et cliniques in vivo concernant l'utilisation de ces matériaux ne fournissent pas encore de preuves suffisantes, notamment en ce qui concerne les résultats à long terme.

Objectif

L'objectif était de comparer le volume des tissus dur et sa stabilité dimensionnelle après régénération osseuse guidée des défauts péri-implantaires, en utilisant soit un substitut osseux en bloc de type mou, dans lequel le substitut osseux est incorporé dans une matrice de collagène, soit un substitut osseux particulaire.

Matériel et méthodes

- Cet essai clinique randomisé a inclus 40 patients ayant besoin d'au moins un implant dentaire associé à une augmentation osseuse simultanée du défaut péri-implantaire, avec un suivi de six mois.
- Les critères conventionnels d'inclusion et d'exclusion du traitement implantaire ont été utilisés associé à l'exclusion des gros fumeurs.
- Quarante patients ont été randomisés en deux groupes de traitement. Les patients du groupe témoin ont reçu du phosphate de calcium biphasique (BCP) synthétique particulaire, composé de 60 % d'hydroxyapatite et de 40 % de phosphate bêta-tricalcique (HA/TCP), tandis que ceux du groupe test ont reçu un bloc osseux de type mou dans lequel le même BCP synthétique était incorporé dans une matrice de collagène (CM) pour améliorer sa stabilité dimensionnelle.
- Les implants ont été placés, au moins deux mois après l'extraction de la dent, avec des défauts osseux péri-implantaires comblés avec le matériau pendant la chirurgie.
- Les déhiscences osseuses ont été classées en défauts contenant et non contenant, et leur dimension apico-coronale a été mesurée sur la surface vestibulaire de l'implant. Des antiseptiques locaux et des antibiotiques systémiques ont été prescrits pendant la cicatrisation.
- Des opérations de ré-entrée ont été réalisées six mois après la pose de l'implant, et la présence résiduelle de déhiscences osseuses a été mesurée, ainsi que d'autres paramètres cliniques.
- Des tomographies à faisceau conique (CBCT) ont été réalisées au départ, immédiatement après la pose de l'implant et après six mois, et évaluées par un investigateur en aveugle.
- La dimension horizontale de l'os augmenté au niveau du col implantaire a été évaluée et considérée comme la variable principale pour le calcul de la taille de l'échantillon.
- D'autres variables radiographiques telles que la dimension verticale et diagonale de l'os augmenté ont également été évaluées à différents temps.



Situation initiale après la pose de l'implant (a), régénération osseuse guidée avec la greffe osseuse sélectionnée (b), membrane de collagène stabilisée (c), régénération complète du défaut lors de la chirurgie de ré-entrée (d), et CBCT six mois après la pose de l'implant (e).

Résultats

- Trente-cinq sujets ont finalement été inclus dans l'analyse à six mois (17 dans le groupe test et 18 dans le groupe témoin).
- En ce qui concerne la déhiscence des tissus mous, une seule a été trouvée dans chaque groupe.
- Les changements dimensionnels horizontaux des tissus durs, mesurés par CBCT, ont montré une augmentation moyenne de 1,15 mm dans le groupe test et de 0,93 mm dans le groupe témoin, sans différence statistiquement significative.
- Lors de la mesure clinique des tissus durs en apicocoronaires à la chirurgie de ré-entrée, 58,8 % des sites test et 55,6 % des sites témoins présentaient un comblement complet du défaut vertical. Lors de l'évaluation par CBCT, des pourcentages plus élevés de comblement complet des défauts verticaux ont été observés (82,4 % pour le groupe test et 88,9 % pour le groupe témoin).
- En combinant les deux groupes, 14 défauts contenant et 21 défauts non contenant ont été inclus. À six mois, seuls deux des 14 défauts contenant (7,1 %) n'ont pas abouti à un comblement vertical complet (tous deux dans le groupe témoin) ; tandis que 13 des 21 défauts non contenant (61,9 %) n'ont pas abouti à un comblement osseux vertical complet, avec des résultats similaires dans les deux groupes : 58,3 % dans le groupe test et 66,7 % dans le groupe témoin.
- Dans les deux types de défauts, on a constaté une réduction de la dimension horizontale du tissu dur augmenté, en comparant les mesures en post-opératoire à celles faites à six mois.
- Le délai moyen après extraction de la dent était plus long pour les défauts non contenus (7,5 mois) que pour les défauts contenus (3 mois).

Limitations

- Échantillon: aucunes informations sur les habitudes tabagiques des patients (seulement l'exclusion des gros fumeurs) ; l'utilisation du terme "maladie parodontale active", ne correspond pas à la classification actuelle.
- Procédure chirurgicale : large intervalle de temps après l'extraction de la dent ; la stabilité de la membrane aurait pu être améliorée ; enfin un taux d'exposition élevé après deux et quatre semaines dans les deux groupes a été reporté.
- La variable principale concernant les résultats radiographiques pourrait ne pas être adéquate, car les mesures cliniques montrent une moins bonne régénération et ne sont pas idéales car trois CBCT différents ont été nécessaires dans les six mois.
- Il n'est pas précisé si l'absence de différences significatives statistiquement dans les résultats est inhérente au calcul de la taille de l'échantillon, qui était simplement empirique, basé sur une conception d'essai de supériorité. Seuls 35 patients ont participé au suivi à court terme.

Conclusions & impact

- Immédiatement après cicatrisation, la GBR réalisée avec du BCP de type mou et un bloc de collagène combiné à une CM et à des pins de fixation a conduit à des dimensions supérieures du tissu dur augmenté par rapport à un greffon particulaire associé à une CM.
- Cependant, lors de la ré-entrée, six mois plus tard, cette stabilité dimensionnelle en faveur du groupe test n'a pas été observée, et aucune différence n'a été trouvée concernant les dimensions du tissu dur augmenté.
- L'utilisation d'un bloc contenant du collagène de type mou ou de substitut osseux particulaire en combinaison avec une CM fixée n'est pas une alternative prévisible pour obtenir une régénération complète des défauts osseux péri-implantaires non contenant.
- Ni les GBR avec un greffon osseux BCP particulaire, ni celles soutenues avec une matrice de collagène créant un bloc de type mou ne semblent être l'option de traitement idéale pour traiter les défauts osseux non contenant simultanément à la pose d'un implant.

JCP Digest 101 est un résumé de 'Randomized controlled clinical trial comparing guided bone regeneration of peri-implant defects with soft-type block versus particulate bone substitutes: Six-month results of hard tissue changes.' J Clin Periodontol. 49(5):480-495. DOI: 10.1111/jcpe13606

<https://www.onlinelibrary.wiley.com/doi/10.1111/jcpe.13589>

Accès via la page "membres" du site de l' EFP : <http://efp.org/members/jcp.php>