

Résumé d'après l'article du *Journal of Clinical Periodontology*, volume 48, numéro 11 (novembre 2021), 1480-1490

Editeurs: Phoebus Madianos, Andreas Stavropoulos (Comité des affaires scientifiques de l'EFP)

**Rapporteurs :**

Naz Kurt, Ahmet Duranay, Canberk Kemik avec Hare Gürsoy et Pr. Bahar Eren Kuru

**Affiliation :**

Postgraduate Programme en Parodontologie, Université de Yeditepe, Istanbul, Turquie

**Traducteur :**

Alexandre Courtet Assistant hospitalo-universitaire, Département de Parodontologie, Faculté d'Odontologie, Université de Paris

étude

# Implants courts : deux implants adjacents ou un implant avec un cantilever ?

**Auteurs :**

Daniel Thoma, Karin Wolleb, Roman Schellenberg, Franz-Josef Strauss, Christoph Hämmerle et Ronald Jung

## Contexte

La longueur d'un implant est un facteur important à prendre en compte lors de la planification du traitement implantaire. Dans les secteurs postérieurs, la hauteur osseuse verticale est généralement limitée soit par le sinus maxillaire, soit par le nerf alvéolaire inférieur. Cela conduit souvent à une préférence pour des implants de longueur inférieure. Des études ont suggéré que les taux de survie des implants courts à surface rugueuse étaient similaires à ceux des implants plus longs.

Dans les situations cliniques où deux dents sont absentes au niveau maxillaire postérieur ou mandibulaire postérieur, deux options thérapeutiques sont possibles pour restaurer la fonction et l'esthétique : deux implants adjacents ou un seul implant avec un cantilever.

Un implant court pour remplacer chaque dent est la modalité de traitement la mieux documentée et présente des taux de survie implantaire et prothétique élevés après cinq ans. La pose d'un seul implant avec un cantilever peut présenter des avantages tels qu'une moindre morbidité pour le patient, une durée de traitement plus courte et un coût inférieur. Cette approche offre une alternative thérapeutique dans des conditions anatomiques défavorables.

Cependant, il semblerait que la présence d'un cantilever augmente les forces occlusales sur l'implant compromettant ainsi la réussite du traitement implantaire. Peu de données existent dans la littérature sur les résultats cliniques comparant deux implants courts unitaires par rapport à un implant court avec un cantilever.

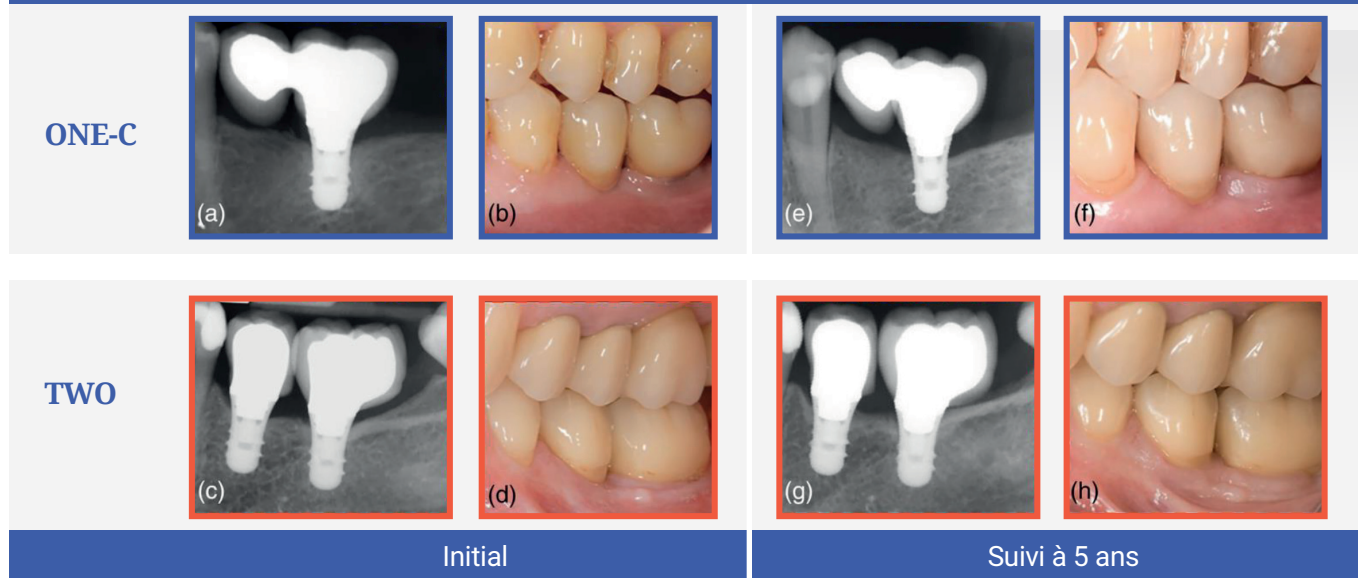
## Objectif

L'objectif de cette étude était l'évaluation clinique, radiographique et technique de l'utilisation d'un implant court avec un cantilever par rapport à deux implants courts adjacents pour des restaurations unitaires cinq ans après mise en fonction.

## Matériel et méthodes

- Cet essai clinique prospectif randomisé en parallèle a inclus des patients nécessitant une restauration fixe implanto-portée pour des édentements de deux dents.
- Les fumeurs (plus de 15 cigarettes par jour), les personnes souffrant d'une maladie parodontale active et les femmes enceintes ou allaitantes ont été tous exclus.
- Les participants ont été répartis au hasard en deux groupes pour recevoir soit un implant court (groupe ONE-C), soit deux implants courts (groupe TWO). Tous les implants mesuraient 6 mm de long et avaient un diamètre de 4,1 mm. Au total, 54 implants «Straumann Standard Plus» ont été placés chez 36 patients (18 dans le groupe ONE-C et 36 dans le groupe TWO). Les procédures chirurgicales ont été réalisées conformément aux protocoles et aux recommandations du fabricant.
- En cas de déficience osseuse, une régénération osseuse guidée a été réalisée. Les restaurations prothétiques ont été posées trois à six mois après la chirurgie implantaire.
- Les examens initiaux ont été effectués une à trois semaines après la pose de la restauration prothétique définitive. Tous les patients ont été placés dans un programme de soins parodontaux de soutien avec de nouveaux examens à six mois et un, trois et cinq ans après la pose de la restauration.
- Le principal critère de jugement était la perte osseuse marginale (LOM) radiographique, calculée comme la moyenne des LOM mésiale et distale.
- Les changements de la LMB entre le début de l'étude et les six premiers mois, puis un, trois et cinq ans plus tard, ont été estimés. Les taux de survie implantaire (l'implant étant en place et stable) et de survie prothétique (la reconstruction étant in situ) ont été estimés après cinq ans.
- Les complications biologiques (mucosite péri-implantaire et péri-implantite) et les complications techniques (fracture de l'implant/du pilier, chipping et desserrage de la vis du pilier) ont également été évaluées.
- Les paramètres cliniques (profondeur de sondage, saignement au sondage et scores de plaque) ont été évalués lors des examens de suivi.

Figure : Cas représentant les deux modalités de traitement



Radiographies péri-apicales (a,c) et situation clinique initiale (b,d) lors de la pose de la restauration prothétique.  
Radiographies péri-apicales (e,g) et situation clinique après cinq ans de suivi (f,g)

## Résultats

- L'étude a porté sur 26 patients (15 dans le groupe ONE-C et 11 dans le groupe TWO).
- Les taux de survie implantaire étaient de 84,2 % dans le groupe ONE-C contre 80,4 % dans le groupe TWO après cinq ans. Deux patients ont présenté un échec précoce avant la mise en charge (un dans chaque groupe).
- Quatre échecs tardifs sont survenus, deux dans chaque groupe. Dans le groupe ONE-C, un implant s'est fracturé après la pose de la prothèse et l'autre six mois après la mise en charge ; dans le groupe TWO, deux implants se sont fracturés après trois ans.
- Vingt-cinq complications techniques ont été observées sur 16 implants (18 dans le groupe ONE-C et sept dans le groupe TWO). Les taux de ces complications techniques étaient de 64,2 % chez ONE-C contre 54,4 % chez TWO. Aucune différence statistiquement significative n'a été détectée entre les groupes.
- Entre le début de l'étude et les cinq années de mise en charge, les changements médians de la LBM étaient de 0,13 mm chez ONE-C et de 0,05 mm chez TWO, sans différence statistiquement significative. De même, aucune différence notable n'a été observée en termes de changements de LBM à n'importe quel moment.
- La prévalence de la mucosite péri-implantaire était de 56,2 % dans le groupe ONE-C contre 63,6 % dans le groupe TWO, sans différence significative. Aucune péri-implantite n'a été observée.
- Il n'y avait pas de différence statistiquement significative entre les deux groupes en ce qui concerne les profondeurs de sondage, les pourcentages de plaque et de saignement au sondage.

## Limitations

- Après cinq ans, seuls 26 des 36 participants étaient disponibles pour l'examen, limitant la puissance de l'étude.
- Le maxillaire et la mandibule présentent une densité osseuse différente.
- Des variables cliniques telles que l'emplacement de l'implant, les cantilevers mésial/distal, les procédures chirurgicales non standardisées (telles que l'application de la régénération osseuse guidée) et le type de placement (enfoui ou non-enfoui) peuvent avoir affecté les résultats.
- Sur les cas représentatifs de chaque modalité de traitement, le cas représentatif du groupe TWO présente une superstructure défectueuse avec une couronne étendue distalement sans point de contact avec la dent adjacente.
- Aucune information n'a été donnée sur la standardisation des mesures cliniques par un seul investigateur.

## Conclusions & impact

- Les deux options de traitement ont révélé des taux de survie similaires après cinq ans de mise en fonction. Cependant, les implants courts avec un cantilever étaient plus sujets à des complications techniques précoces (dues à la surcharge occlusale).
- Des paramètres cliniques, radiographiques et techniques similaires ont été observés dans les deux modalités de traitement au cours de la période de suivi de cinq ans.
- Des taux similaires de complications biologiques ont été observés entre les deux modalités de traitement au cours des cinq années.
- En pratique quotidienne, l'indication clinique des deux options de traitement doit être soigneusement évaluée pour le remplacement de deux dents unitaires en secteur postérieur.

JCP Digest 95 est un résumé de l'article "Two short implants versus one short implant with cantilever: 5-year results of a randomized clinical trial". J Clin Periodontol. 2021; 48(11): 1480-1490. DOI: 10.1111/jcpe.13541.

<https://www.onlinelibrary.wiley.com/doi/10.1111/jcpe.13541>

Accès via la page "membres" du site de l' EFP : <http://efp.org/members/jcp.php>